



PENTARO


令和4年11月28日

～イボはなかなか厄介です～

年末も差し迫ってきまして、すっかり冬本番という感じです。皆様いかがお過ごしでしょうか？今月はいつもコンスタントに受診される方が多い「イボ」について説明させていただきます。まずは普通の(尋常性)イボから。疣贅(ゆうぜい)というのはイボのことです。

じん じょうせい ゆう ぜい

尋常性疣贅



灰白色の疣贅が
ザンザンした盛り上がり

原因	➤ ヒト乳頭腫ウイルス(human papillomavirus: HPV)2型や57型など
症状	➤ 手足の指に出現する角化性の小丘疹 ➤ 足底に出現する場合は歩行で痛みを伴う場合も
治療	➤ 液体窒素による凍結療法 ➤ 他ヨクイニン内服、活性型Vit.D3外用、レーザーによる削切、モノクロ酢酸外用など

ウイルス性疣贅が出来る仕組み

ウイルスは、皮膚の浅層の角化したところにある細胞に感染し、増殖して「イボ」を形成します。

ウイルス性疣贅を発症した皮膚

- 皮膚の傷から入り込んだウイルスは、最終に基底細胞に感染する。
- 感染した細胞は分裂を繰り返して増殖する。
- その後、増殖した細胞は、表面に近いうち角化細胞に感染する。
- 感染した角化細胞が増殖します。(ウイルス性疣贅)



正常な皮膚の構造

ウイルス性疣贅 (イボ)

Q.イボはうつりますか？

はい、うつります。左図にあるように荒れた皮膚からウイルスが侵入します。一つのイボがどんどん広がるのはそのためです。ただし、ウイルスに対する抗体ができているとうつりません。大人にこのイボが出来にくいのはこの理由です。

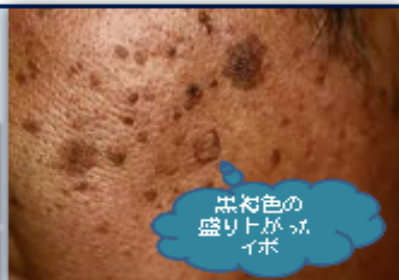Q.予防法はありますか

ヨクイニンはハトムギの種子を抽出したもので、免疫カアップにつながります。ハトムギ茶を飲み続けるといいかもしれません。

参考資料: 日本皮膚科学会

次に老人性のイボの説明です。

ろう じん せい ゆう ぜい し ろう せい かく か しょう
老人性疣贅(脂漏性角化症)



原因 ➤ 加齢で肌の新陳代謝が衰えたり、長年に渡り紫外線を浴び続けることで、排除しきれないメラニンが少しずつ蓄積するために起こります

症状 ➤ 顔面など日光の当たるところに多発します。ほくろと見分けが付きにくいですが、指で削るとポロポロかさぶたのようにとれるのが特徴です

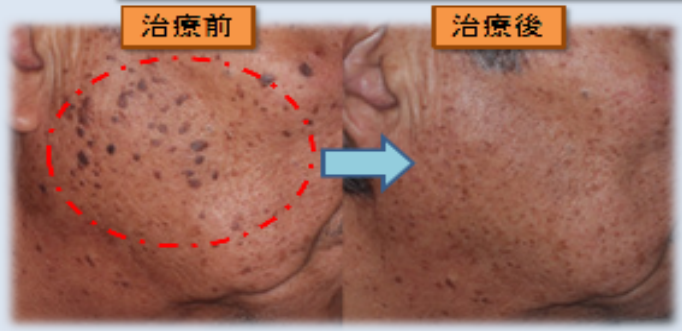治療 ➤ 液体窒素による凍結療法
 ➤ 他レーザーで切除術、電気メスで焼灼術、外科的切除術等

Q.ガンの可能性は無いですか？

老人性疣贅自体にガンの可能性は無いですが、基底細胞癌、日光角化症、悪性黒色腫(メラノーマ)という皮膚癌と見た目が類似している場合が多いです。
 また老人性疣贅が一気に増えると、内臓の癌を反映している場合もあります。

Q.予防法はありますか

- ◆ 紫外線を避ける事
- ◆ 保湿をする事
- ◆ Vit.C、Vit.Eの摂取等があります。



愛知県三和皮フ科

イボの治療を施して、治りが早い人は 1-2 週間で治るのですが、治りが遅い人は半年とか 1 年以上かかる人も居ます。色々あれやこれや試しても効果が薄く、長期間通院して頂いている方もいらっしゃいます。非常に申し訳なく思っております。日々研鑽を積んで、1 日でも早く治るよう務めさせていただきます。

年末年始お休みのお知らせ

日	12/29 (木)	12/30 (金)	12/31 (土)	1/1 (日)	1/2 (月)	1/3 (火)	1/4 (水)
AM	○	×	×	×	×	×	○
PM	×	×	×	×	×	×	○