



PENTARO

令和5年11月28日

～イボはなかなか厄介です～

院長 三和 拓人

あっという間に1年が過ぎようとし、年末も差し迫ってきまして、すっかり冬本番という感じがす。皆様いかがお過ごしでしょうか？

今月はいつもコンスタントに受診される方が多い「イボ」について説明させていただきます。まずは普通の(尋常性)イボから。疣贅(ゆうぜい)というのはイボのことです。

じん じょうせい ゆう ぜい 尋常性疣贅



灰白色の表面がザンザンした盛り上がり

原因

- ヒト乳頭腫ウイルス(human papillomavirus:HPV)2型や57型など

症状

- 手足の指に出現する角化性の小丘疹
- 足底に出現する場合は歩行で痛みを伴う場合も

治療

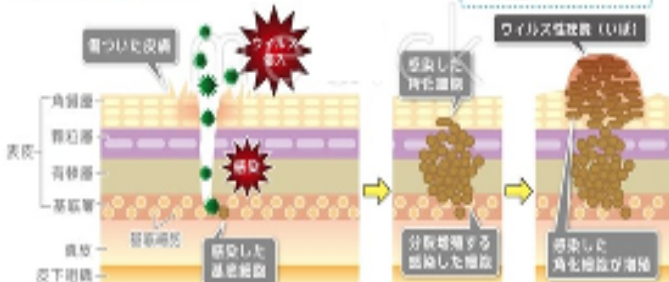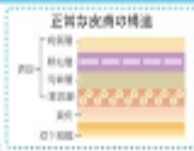
- 液体窒素による凍結療法
- 他ヨクイニン内服、活性型Vit.D3外用、レーザーによる削切、モノクロロ酢酸外用など

ウイルス性疣贅が出来る仕組み

ウイルスは、皮膚の比較弱いところにある細胞に感染し、増殖して「イボ」を形成します。

ウイルス性疣贅を発症した皮膚

- ① 皮膚の傷から入り込んだウイルスは、最初に基底細胞に感染する。
- ② 感染した細胞が分裂を繰り返して増殖する。
- ③ その後、増殖した細胞は、表面に近い角化細胞に感染する。
- ④ 感染した角化細胞が増殖します。(ウイルス複製)



Q.イボはうつりますか？

はい、うつります。左図にあるように荒れた皮膚からウイルスが侵入します。一つのイボがどんどん広がるのはそのためです。ただし、ウイルスに対する抗体ができているとうつりません。大人にこのイボが出来にくいのはこの理由です。

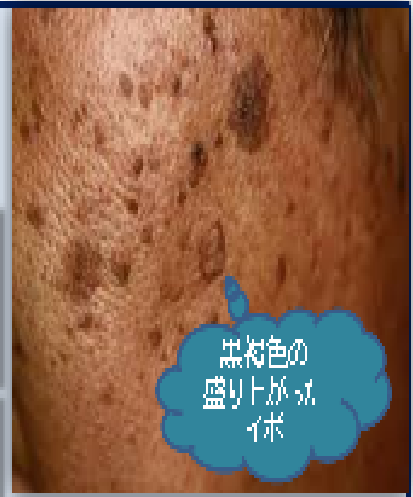Q.予防法はありますか

ヨクイニンはハトムギの種子を抽出したもので、免疫力アップにつながります。ハトムギ茶を飲み続けるといいかもしれません。

参考資料: 皮膚科のイボ会

次に老人性のイボの説明です。

老人性疣贅(脂漏性角化症)



原因

➢ 加齢で肌の新陳代謝が衰えたり、長年に渡り紫外線を浴び続けることで、排除しきれないメラニンが少しずつ蓄積するために起こります

症状

➢ 顔面など日光の当たるところに多発します。ほくろと見分けが付きにくいですが、指で削るとポロポロかさぶたのようにとれるのが特徴です

治療

➢ 液体窒素による凍結療法
➢ 他レーザーで切除術、電気メスで焼灼術、外科的切除術等

Q.ガンの可能性は無いですか？

老人性疣贅自体にガンの可能性はないです。ですが、基底細胞癌、日光角化症、悪性黒色腫(メラノーマ)という皮膚癌と見た目が類似している場合が多いです。

また老人性疣贅が一気に増えると、内臓の癌を反映している場合もあります。

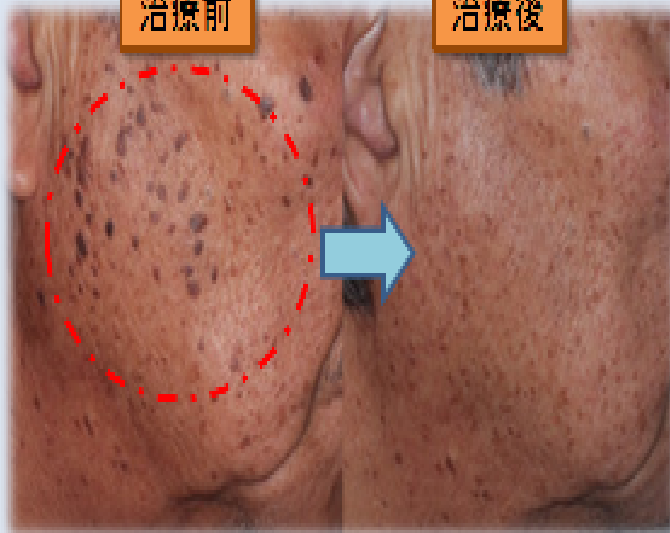Q.予防法はありますか

- ◆ 紫外線を避ける事
- ◆ 保湿をする事
- ◆ Vit.C、Vit.Eの摂取等があります。

※お問い合わせ：日本皮膚科学会

治療前

治療後



イボの治療を施して、治りが早い人は1-2週間で治るのですが、治りが遅い人は半年や1年以上かかる方もいらっしゃいます。色々あれやこれや試しても効果が薄く、長期間通院して頂いている方もいらっしゃいます。非常に申し訳なく思っております。

日々研鑽を積んで、1日でも早く治るよう務めさせていただいております。